Granuloma maligno de la línea media o linfoma nasal T/NK

J. Forcioli, B. Meyer, B. Fabiani

El linfoma nasal T/NK es una entidad clinicopatológica bien conocida hoy en día. Con anterioridad se denominaba granuloma maligno centrofacial. El diagnóstico de linfoma nasal T/NK pudo ser reconocido por la OMS en 2001 gracias a los progresos de la anatomía patológica y a la incorporación de la inmunohistoquímica como práctica habitual. Este linfoma provoca una destrucción centrofacial que se inicia en la cavidad nasal. La evolución es mortal si no se trata. Su principal diagnóstico diferencial es la enfermedad de Wegener. Las pruebas de imagen incluyen la TC de los senos paranasales y la resonancia magnética, que permiten realizar el estudio preciso de las destrucciones. El tratamiento se basa en la radio y la quimioterapia. Sus modalidades se describen en cada caso. El pronóstico global sigue siendo malo.

© 2006 *Elsevier SAS. Todos los derechos reservados.*

Palabras Clave: Granuloma maligno centrofacial; Linfoma nasal; Linfocitos NK; VEB

Plan

- **Introducción** 1
- **Descripción clínica** 2
  - Fase inicial o prodrómica 2
  - Fase de estado 2
  - Estado terminal 2
- **Pruebas complementarias** 2
  - Laboratorio 2
  - Anatomía patológica 3
  - Pruebas por imágenes 4
- **Diagnóstico diferencial** 5
  - Granulomatosis 5
  - Causas infecciosas 6
  - Causas tumorales 6
  - Causas tóxicas 6
- **Tratamiento y pronóstico del linfoma nasal T/NK** 6
- **Conclusión** 7

Introducción

El granuloma maligno centrofacial es una enfermedad infrecuente y letal si no se aplica tratamiento. Stewart la describió por primera vez en 1933, y representa un síndrome clínico donde se produce una necrosis que se inicia en las fosas nasales y se extiende a las estructuras óseas mediofaciales de forma progresiva, de modo que causa una destrucción centrífuga del macizo facial.

La propia denominación de granuloma maligno centrofacial ha sido durante mucho tiempo la prueba del desconocimiento etiopatogénico de dicha enfermedad. Este término agrupa un conjunto diverso de enfermedades infecciosas, tumorales o inflamatorias, responsables de un cuadro clínico idéntico: la destrucción centrofacial.

Esta entidad nosológica se ha aclarado por completo gracias a los trabajos de internistas, sobre todo del francés Jean Cabane y de anatomopatólogos que se han beneficiado de la aparición de las técnicas inmunohistoquímicas y de biología molecular [1, 2].

En la actualidad, casi siempre es posible realizar el diagnóstico etiológico de este síndrome. Tras haber eliminado los diagnósticos diferenciales (infecciones bacterianas y fúngicas, enfermedades sistémicas, cánceres o causas tóxicas) se ha advertido que el granuloma maligno centrofacial es, de hecho, un linfoma nasal de tipo T/NK, donde NK designa a los linfocitos citolíticos *(natural killer)* (clasificación de la Organización Mundial de la Salud de 2001).

De este modo, frente a una ulceración rebelde de la línea media facial, existen dos situaciones bien distintas:

- o bien las biopsias y el contexto clínico han permitido realizar un diagnóstico etiológico de enfermedad sistémica, de infección bacteriana o fúngica, o incluso de cáncer, en cuyo caso se asigna el diagnóstico etiológico de este síndrome ulcerativo centrofacial;
- o bien no existen las causas previas, en cuyo caso el diagnóstico de linfoma nasal T/NK se realiza a partir del estudio histológico e inmunohistoquímico de una biopsia de buena calidad, realizado por un anatomopatólogo experto. La biología molecular puede ser de ayuda en los casos donde persistan dudas.

Por tanto, se debe considerar que los casos de granuloma sin diagnóstico histológico preciso y que mantienen la denominación de granuloma maligno centrofacial por defecto representan un fracaso del anatomopatólogo. Esta hipótesis, que hoy en día es la

excepción, a menudo sólo constituye un fracaso diferido, y el diagnóstico termina por realizarse mediante nuevas biopsias mejor realizadas o mejor leídas.

Además, entre los linfomas de la nariz, este tipo de linfoma T/NK es el que más se encuentra, ya que representa el 45% de los linfomas primitivos nasales, mientras que el de linfocitos T supone el 21% y el de linfocitos B el 34%.

Existe un probable factor étnico. La distribución geográfica de estos pacientes es heterogénea. Asia (Hong Kong, Japón, Corea) y Sudamérica (México, Perú y Guatemala) tienen una mayor representación de la enfermedad, mientras que Europa y Estados Unidos parecen menos afectados.

Por último, este linfoma se asocia a la infección por el virus de Epstein-Barr.

Descripción clínica

La descripción clínica de la enfermedad ha podido evolucionar desde la de Stewart, y su descripción se puede retomar en tres estadios.

Fase inicial o prodrómica

Asocia una obstrucción nasal unilateral y rinorrea. Ésta se vuelve fétida o purulenta con rapidez. En la exploración mediante rinoscopia anterior, se aprecia una mucosa edematosa asociada a costras. Esta fase inicial suele ser prolongada, con una duración media de varios años.

A esta fase inicial le sigue una de estado.

Fase de estado (Fig. 1)

En ella la obstrucción nasal es total y permanente la mayor parte de las veces, asociada a una rinorrea fétida y de forma inconstante a epistaxis. Estos síntomas pueden asociarse de modo variable a algias faciales, sinusitis crónica homolateral o edema facial.

La pirámide nasal es el asiento de destrucciones que van desde el simple edema inflamatorio hasta la necrosis total con ulceración más o menos extendida.

La exploración rinoscópica muestra una proliferación de tipo seudotumoral, recubierta de costras o un aspecto de lesión ulceronecrótica inespecífica, hemorrágica al contacto, que puede ser única o múltiple.

Figura 1. Deformación de la pirámide nasal. Lesiones costrosas cutáneas.

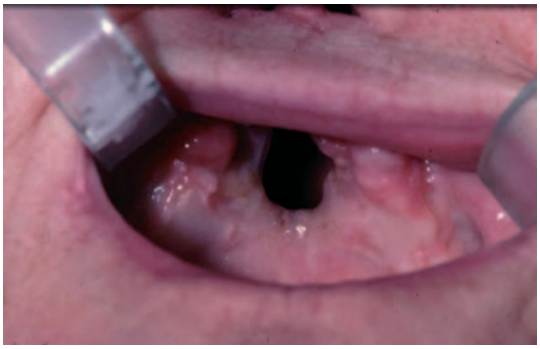

Figura 2. Comunicación oronasal.

Esta lesión se extiende del tabique nasal al cornete inferior, y después destruye todas las estructuras osteocartilaginosas de forma progresiva [3].

De este modo, el resto de la exploración depende de la evolución de las destrucciones, y se puede constatar una perforación septal, una necrosis del cornete inferior o medio, una ulceración palatina con comunicación oronasal u orosinusal, o una necrosis velopalatina (Fig. 2). La extensión hacia los tejidos blandos, y sobre todo hacia la piel, se manifiesta por un infiltrado inflamatorio cutáneo junto a la pirámide nasal, los surcos nasogenianos, las regiones infraorbitarias y el labio superior en grados variables.

Estas destrucciones acaban produciendo, en ausencia de todo tratamiento, una amplia ulceración mediofacial sobreinfectada, cubierta de un exudado mucopurulento que contiene secuestros óseos.

Las complicaciones son hemorrágicas, infecciosas o nerviosas. Puede aparecer una epistaxis o una hemorragia facial por erosión arterial. El riesgo infeccioso se relaciona en esencia con la invasión meníngea, que se complica con meningitis. Por último, la extensión tumoral a la base del cráneo puede conllevar una parálisis de uno o varios nervios craneales.

A dicho estadio de estado le sigue un estadio terminal.

Estado terminal

La norma es la rápida alteración del estado general. El cuadro clínico se halla dominado por un síndrome infeccioso con caquexia que evoluciona hacia una septicemia. Esto conlleva una insuficiencia multiorgánica que provoca el fallecimiento.

Esta descripción clínica se propuso cuando se desconocía la causa del síndrome. En la actualidad, a la luz de los nuevos conocimientos anatomopatológicos, la mayoría de los autores propone emplear la clasificación de los linfomas de Ann Arbor:

- estadio IE: afectación de un órgano o de una zona extranodal;
- estadio IIE: más de una zona;
- estadio IIIE: afectación del tejido linfoide extraganglionar o esplénico;
- estadio IVE: afectación difusa de una o varias zonas extranodales o con extensión ganglionar o afectación de la médula ósea.

Pruebas complementarias

Laboratorio

Los hallazgos de laboratorio son inespecíficos. A menudo existe una anemia inflamatoria y se aprecia, en una proporción significativa de casos, un aumento del factor de necrosis tumoral (TNF).

El aumento de la velocidad de sedimentación globular (VSG) y de la proteína C reactiva (CRP) es variable [3].

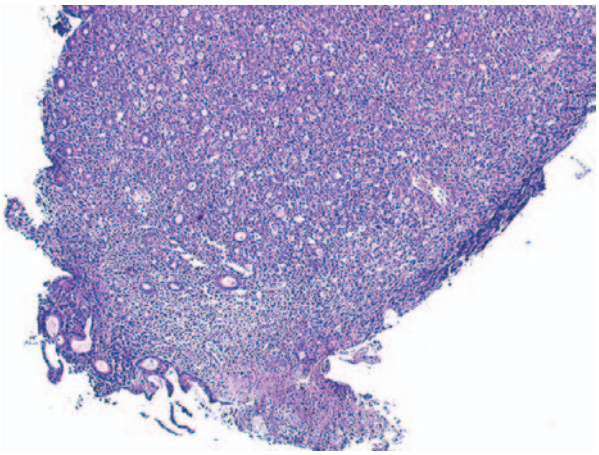

Figura 3. Microscopia convencional, tinción de hematoxilina-eosina, bajo aumento. Proliferación tumoral en banda, que separa las glándulas, acompañada de bandas de necrosis.

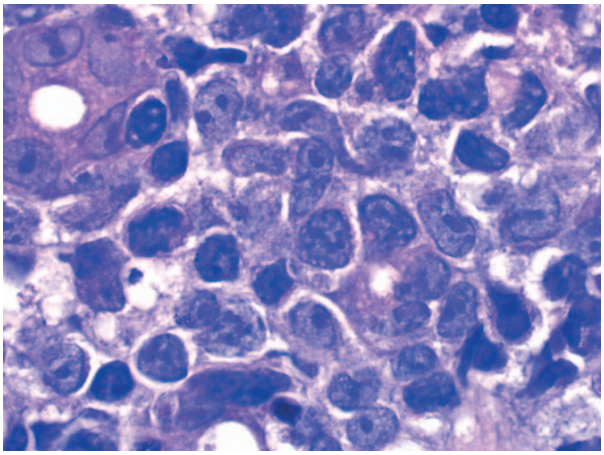

Figura 5. Microscopia convencional, tinción de hematoxilina-eosina. Detalle a gran aumento de la infiltración tumoral (H-E x 40).

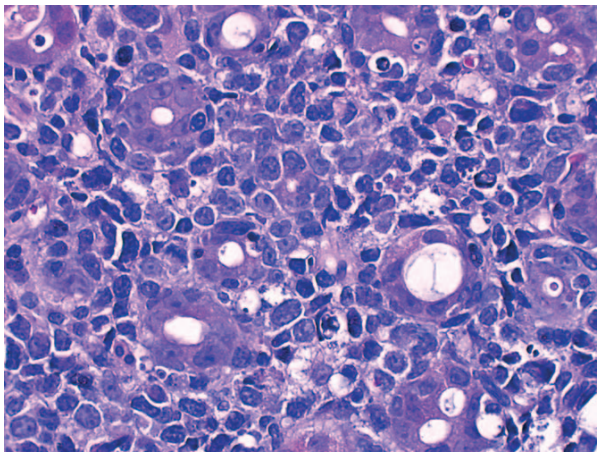

Figura 4. Microscopia convencional, tinción de hematoxilina-eosina. Infiltración de la mucosa por células de tamaño medio a grande (H-E x 20).

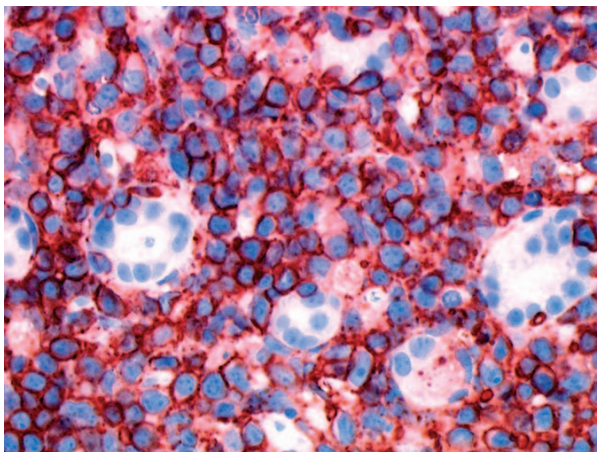

Figura 6. Anti-CD56: positividad de las células tumorales.

Debe destacarse la discordancia entre el grado considerable de las destrucciones y el carácter inconstante de un síndrome inflamatorio biológico.

Anatomía patológica

El diagnóstico de certeza se basa de forma clara en el estudio histológico de una muestra obtenida, de forma ideal, a distancia de la necrosis.

El estudio anatomopatológico convencional se completa con un estudio inmunohistoquímico de muestras incluidas en parafina, asociado a un estudio mediante biología molecular en muestras frescas o fijadas.

Dicho estudio de microscopia convencional muestra elementos linfoides de pequeño o medio tamaño, y a veces de gran tamaño. Estos elementos pueden asociarse a abundantes componentes inflamatorios del tipo de plasmocitos, polimorfonucleares eosinófilos e histiocitos [4].

Los elementos celulares se disponen de forma angiocéntrica. La lesión tiene un carácter angiodestructor, pero no hay imágenes de vasculitis.

Otra característica significativa de la descripción anatomopatológica es la presencia de bandas de necrosis, denominada necrosis coagulativa.

Para conseguir llegar al diagnóstico resulta indispensable precisar el fenotipo de los elementos linfoides mediante un estudio inmunohistoquímico en los cortes tisulares (técnica basada en la detección de antígenos por una reacción de antígeno-anticuerpo) (Fig. 3-5).

El carácter angiocéntrico de las lesiones ha dado su nombre al linfoma: «linfoma angiocéntrico» en la clasificación REAL (Revised European American Lymphoma classification, 1994). No obstante, esta característica de angiocentrismo no es específica del linfoma nasal, y se puede encontrar en otros linfomas. Además, la clasificación de la OMS de 2001 ha escogido otra denominación muy precisa para este linfoma nasal: linfoma nasal T/NK extranodal.

Gracias a la inmunohistoquímica y a la biología molecular se ha podido caracterizar el granuloma mortal de la línea media.

Los elementos linfoides encontrados en el estudio convencional presentan características inmunohistoquímicas de linfocitos NK. Éstos son positivos para la fracción CD3 citoplásmica en la inmunohistoquímica y negativos para CD3 de superficie en la citometría de flujo. Además, son positivos para CD56 y CD2. Asimismo, se muestran proteínas asociadas a los gránulos citotóxicos, que son la TIA1, la granzima B y la perforina (Fig. 6, 7) [5].

Por lo general, no existe reorganización de los genes del receptor T.

El linfocito que origina este linfoma es con más frecuencia de tipo NK, y en muchos menos casos de tipo T citotóxico, razón por la que se ha mantenido la denominación de linfoma T/NK en la clasificación de la OMS de 2001 [6].

En la práctica, el diagnóstico siempre es posible, aunque sigue resultando complicado en algunos casos. Las formas con predominio microcítico pueden dar el aspecto de una enfermedad inflamatoria, ya que a

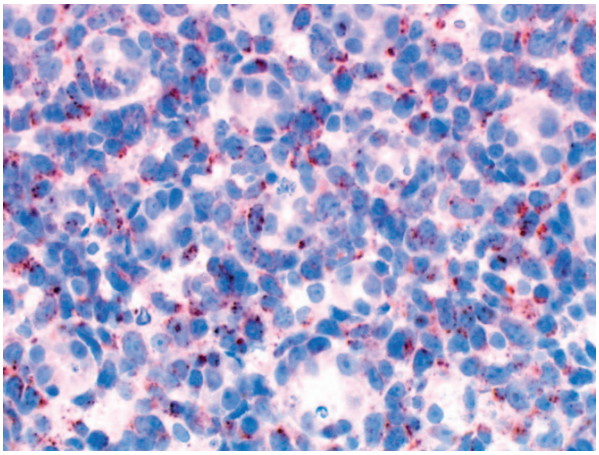

Figura 7. Anti-TIA1: positividad de las células tumorales.

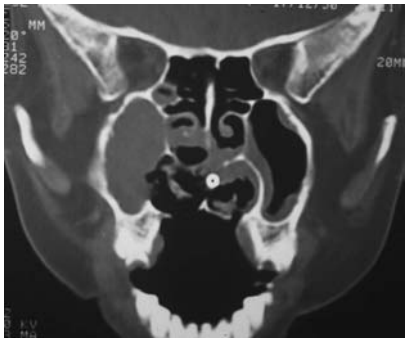

Figura 8. TC en proyección coronal: destrucción palatina y septal, retención sinusal maxilar.

menudo existe un considerable componente de células inflamatorias. Asimismo, en las biopsias de pequeño tamaño puede predominar la necrosis y enmascarar la proliferación tumoral.

En resumen, los linfocitos NK son CD3+ citoplásmico, CD3- de superficie, CD56+, CD2+ y VEB+.

En casos infrecuentes, se encuentra un linfocito T citotóxico que es CD3+ de superficie, CD56+, CD2+ y VEB+.

Pruebas por imágenes

Existen pocos estudios previos realizados con las técnicas modernas de imagen desde que se sabe que el linfoma T/NK es el origen del síndrome de destrucción centrofacial.

No obstante, los radiólogos han retomado y estudiado las series de TC y de RM de forma prospectiva para intentar determinar las características radiológicas.

La primera de las observaciones es la extrema frecuencia de erosión ósea, que aparece en más de 8 de cada 10 pacientes estudiados mediante TC o con RM (Fig. 8).

Estas destrucciones dependen, evidentemente, de la localización de la extensión tumoral, de modo que cuando el tumor se limita a la fosa nasal, la lisis del tabique es casi constante.

La afectación del seno maxilar se acompaña de forma sistemática de una destrucción del tabique intersinusonasal. Las paredes posterolaterales del seno maxilar se destruyen de forma excepcional, incluso ante una invasión local significativa. La pared posterior puede estar invadida en caso de difusión tumoral a la fosa infratemporal.

La extensión etmoidal del tumor conlleva de forma casi sistemática una destrucción de la pared interna de la órbita y de su suelo. La lámina cribosa del etmoides parece estar siempre respetada [7].

Figura 9. RM coronal: masa tumoral que ocupa toda la fosa nasal derecha hasta el techo etmoidal.

La extensión a los tejidos blandos de la mejilla con infiltración del espacio buccinador suele producir una destrucción del hueso alveolar maxilar y del paladar óseo.

La TC tiene, además, un gran valor para hacer un estudio preciso preterapéutico de las lesiones, con vistas a la radioterapia externa, en una zona de difícil acceso por la proximidad del tronco del encéfalo y de las órbitas.

La RM es una exploración mejor que la TC para demostrar la invasión de los tejidos blandos. Permite diferenciar la inflamación y el edema de dichos tejidos de la infiltración tumoral. Además, posibilita la detección sistemática de las bandas de necrosis tumoral, características del linfoma, siempre que el volumen tumoral sea suficiente.

En la RM, la lesión tiene una señal homogénea de intensidad baja o intermedia. Es isointensa respecto a los músculos en T1. En T2, es moderadamente hiperintensa respecto a los músculos e hipointensa respecto al moco. El realce es también moderado tras la inyección de gadolinio, y se produce de forma heterogénea. Debe destacarse que este realce es similar al que aparece tras la inyección de yodo en la TC.

En caso de invasión sinusal, se encuentra de forma constante una retención líquida intrasinusal, un engrosamiento mucoso o ambos. Esta retención líquida no se realza tras la inyección de gadolinio, y es hiperintensa de forma espontánea en T2 (Fig. 9).

El engrosamiento mucoso puede distinguirse con facilidad del tumor por su hiperseñal homogénea en T2 respecto a las estructuras musculares y su realce homogéneo tras la inyección de gadolinio [8].

La extensión local afecta al paladar óseo, el hueso alveolar, la nasofaringe y la orofaringe en más de la mitad de los casos en los estudios radiológicos. La difusión a la nasofaringe es la extensión tumoral más frecuente.

Además, la afectación ósea se asocia de forma invariable a la de los tejidos blandos.

La invasión ganglionar regional nunca se revela en las pruebas de imagen. Esto concuerda con la escasa invasión ganglionar observada en los linfomas de tipo T/NK, más frecuente en los de tipo B.

Estas imágenes radiológicas no son específicas, ya que pueden encontrarse en otras lesiones neoplásicas agresivas. No obstante, existe una diferencia desde el punto de vista radiológico entre el linfoma T/NK y los linfomas B y T primitivos nasales. Estos últimos se asocian a una destrucción ósea en el 40% de los casos, mientras que los de tipo T/NK lo hacen en cerca del 80% de los casos en las series más recientes. Esto va a favor de una agresividad muy superior del linfoma T/NK desde el punto de vista radiológico [9].

Se ha demostrado asimismo que este linfoma T/NK invade muy a menudo ambos lados de las fosas nasales y que, incluso en lo que respecta a los escasos volúmenes tumorales, existe una extensión en una capa fina al conjunto de la fosa nasal que recubre los cornetes inferiores y el tabique. Esta difusión a la cavidad nasal, en extensión, parece por tanto una característica de este linfoma.

Los diagnósticos diferenciales radiológicos son los otros tumores de las fosas nasales y las lesiones no neoplásicas, en cuya cabeza aparece la enfermedad de Wegener que se describirá después.

Los tumores nasales que pueden tener un aspecto radiológico similar son el carcinoma epidermoide, los tumores de las glándulas salivales accesorias, el estesineuroblastoma, el rabdomiosarcoma y los tumores linfoepiteliales. En especial, los carcinomas agresivos, como los adenocarcinomas y los carcinomas indiferenciados, pueden tener una señal baja o intermedia en T1 y una hiperseñal moderada en T2, y en conjunto se acompañan de destrucción ósea.

En lo referente al carcinoma epidermoide, las destrucciones óseas suelen ser más significativas. Existe una ausencia de realce al inyectar contraste en la TC, y como característica de la extensión tumoral se observa una predilección por el seno maxilar

Diagnóstico diferencial

Debe destacarse que el linfoma nasal de tipo T/NK puede tener el aspecto clínico de otras enfermedades nasales. Los síntomas pueden ser la consecuencia de varias infecciones muy diferentes

Granulomatosis

En primer lugar, la enfermedad de Wegener, que es el principal diagnóstico diferencial del linfoma nasal T/NK. Esta afección es la más frecuente en las series de ulceración centrofacial tras el linfoma T/NK. Esta es la razón por la que se recordará su descripción clínica y lo que la diferencia de este linfoma.

La enfermedad de Wegener difiere del linfoma nasal T/NK en el sentido de que es una enfermedad sistémica, por lo que afecta a varios órganos.

La afectación renal y pulmonar que se encuentra en la enfermedad de Wegener acompaña a las lesiones ORL y condiciona el pronóstico de este trastorno.

Las afectaciones ORL difieren asimismo de las del linfoma T/NK, pues no se limitan al macizo facial. La oreja, la laringe, la tráquea y la cavidad oral pueden estar lesionadas en grados diversos.

Las lesiones nasales debutan con síntomas poco específicos, al igual que el linfoma T/NK, es decir, obstrucción nasal y rinorrea, e incluso epistaxis o anosmia.

La rinoscopia anterior tampoco difiere en lo fundamental. Se encuentran ulceraciones, sobre todo septales, recubiertas de lesiones costrosas. Afectan por detrás al cavum y a la pared posterior faríngea. Con frecuencia existe una perforación septal, e incluso una destrucción completa del tabique con nariz en silla de montar.

Los senos también pueden ser asiento de lesiones.

Desde el punto de vista radiológico, la enfermedad de Wegener se manifiesta como un engrosamiento mucoso, e incluso una proliferación mucosa seudotumoral intrasinusal que atestigua una lesión granulomatosa evolutiva. Estas anomalías mucosas se acompañan de retención líquida intrasinusal, casi siempre sobreinfectada.

El linfoma T/NK se caracteriza por destrucciones óseas más precoces que aparecen en un estadio avanzado de la enfermedad de Wegener y afectan a las paredes intersinusonasales, al vómer y, más tarde, a todos los límites sinusales.

De forma paralela a las afectaciones de las cavidades nasosinusales, se puede observar una alteración otológica centrada en el oído externo o medio. El oído externo puede ser el asiento de un granuloma en la piel del conducto auditivo externo que provoque una otitis externa crónica de difícil tratamiento y que puede extenderse al hueso subyacente con un cuadro de osteítis [10].

El oído medio es el que se afecta con más frecuencia, y entonces se observa un exudado seroso de la caja del tímpano por obstrucción granulomatosa del extremo nasofaríngeo de la trompa auditiva.

Asimismo, se puede constatar una afectación laringotraqueal que se manifiesta mediante una tos espasmódica asociada a disnea progresiva, e incluso a disfonía.

También existen lesiones en zonas endoorales, que se manifiestan como una hiperplasia gingival púrpura asociada a petequias. Estas lesiones del periodontio pueden producir una movilidad dental y ser la forma de presentación de este trastorno.

El resto de la cavidad oral, así como el velo del paladar, también pueden ser asiento de lesiones.

Las lesiones pulmonares son, en el contexto de ulceración de las cavidades nasales, e incluso de lesiones gingivales, muy evocadoras de enfermedad de Wegener. Su principal síntoma es una tos seca, que puede acompañarse de esputos hemoptoicos.

Las demás manifestaciones están dominadas por la afectación renal, cuyo diagnóstico se realiza por punción-biopsia renal. Se manifiesta a través de hematuria macroscópica, proteinuria y disminución del aclaramiento de creatinina en un estadio más avanzado [10].

Por último, en el cuadro clínico pueden asociarse, en grados diversos, una alteración del estado general, una afectación ocular del tipo de la conjuntivitis, alteraciones articulares en forma de artritis no deformante, lesiones cutáneas como nódulos subcutáneos, una afectación del sistema nervioso periférico, e incluso alteraciones cardíacas.

El diagnóstico se basa en el estudio histológico de las muestras. Las biopsias deben ser profundas para obtener un tejido interpretable y, de forma ideal, realizarse fuera de las bandas de necrosis.

Las lesiones descritas son una angeítis necrosante circunferencial que afecta a todas las paredes vasculares y que presenta un infiltrado de células linfoplasmocíticas y células gigantes, así como polimorfonucleares. Éstas se encuentran rodeadas de depósitos fibrinoides. La angitis afecta a las venas y arterias de pequeño calibre. Esta descripción histológica permite distinguirla de otros diagnósticos etiológicos de ulceración centrofacial, y sobre todo del linfoma nasal T/NK.

El estudio analítico en su totalidad es tan inespecífico como en el linfoma T/NK. Se encuentra un síndrome inflamatorio con anemia inflamatoria, leucocitosis con eosinofilia moderada, trombocitosis, aumento de la VSG y de la CRP. El estudio renal y la búsqueda de anticuerpos específicos (autoanticuerpos anticitoplasma de neutrófilos [ANCA]) orientan hacia el diagnóstico. El factor reumatoide está presente en la mitad de los pacientes. Se puede destacar la presencia de hipergammaglobulinemia y el aumento de varias fracciones del complemento.

Por último, el pronóstico es claramente mejor que el del linfoma T/NK.

Las otras granulomatosis son el lupus eritematoso sistémico, el síndrome de Sjögren y la sarcoidosis.

Causas infecciosas

Son la sífilis y otras treponematosis, la tuberculosis, la aspergilosis, la leishmaniosis y los granulomas piógenos.

Causas tumorales

Entre ellas se encuentran el carcinoma epidermoide, el adenocarcinoma de las glándulas salivales accesorias, el rabdomiosarcoma, el condrosarcoma, el melanoma de las fosas nasales, la metástasis de otro tumor (p. ej., el adenocarcinoma renal), el estesineuroblastoma y el linfoepitelioma.

Causas tóxicas

En el caso de la adicción a la cocaína o la exposición profesional a altas dosis de tóxicos (cromo, fósforo).

■ Tratamiento y pronóstico del linfoma nasal T/NK

En la actualidad, aún no se ha llegado a un consenso terapéutico, y el tratamiento se basa en los principios aplicados en los linfomas agresivos. Se asocia, en proporciones variables y en función de la accesibilidad de la lesiones, a radioterapia externa, quimioterapia que incluye antraciclina, o una asociación radioquimioterápica.

De este modo, desde el punto de vista histórico se pueden resumir los hechos del siguiente modo: antes de 1980, en la mayoría de los pacientes se empleó un tratamiento radioterápico exclusivo. Después de 1980, el tratamiento engloba la mayoría de las veces poliquimioterapia a base de antraciclina, seguida de radioterapia externa de consolidación para los pacientes menores de 60 años y, por último, el mismo protocolo con poliquimioterapia sin antraciclina para los mayores de 60 años [11].

Cuando se emplea radioterapia, se aplican 40-50 Gy en una zona predefinida de forma precisa con la ayuda de las pruebas de imagen.

El campo de irradiación comprende la pirámide nasal, los senos paranasales, la nasofaringe y el anillo de Waldeyer. La irradiación de los ganglios cervicales resulta controvertida ante la presencia de adenopatías clínicas (Fig. 10) [12].

La radioterapia de consolidación aplica una dosis que suele ser de 45-50 Gy, con un campo de irradiación comparable al de los pacientes irradiados de forma exclusiva. Esta irradiación se aplica por lo general 6-8 meses después del diagnóstico.

Figura 10. Aspecto postirradiación. Lesión esterilizada. Involución completa de la pirámide nasal.

Existen múltiples protocolos de quimioterapia, y la mayoría de las veces son superponibles a los tratamientos de los linfomas agresivos. Se pueden citar el protocolo m-BACOD (metotrexato, leucovorina, bleomicina, doxorrubicina, ciclofosfamida, vincristina, dexametasona), el ProMACE-cytaBOM (prednisolona, doxorrubicina, ciclofosfamida, etopósido, citarabina, bleomicina, vincristina, metotrexato+leucovorina) y, por último, el protocolo CHOP (ciclofosfamida, doxorrubicina, vincristina, prednisolona).

El conjunto de estos tratamientos quimioterápicos se aplica con una duración de seis ciclos. En los pacientes mayores de 60 años o con mal estado general, la quimioterapia excluye el uso de antraciclina. Un ejemplo es el protocolo COPP (ciclofosfamida, vincristina, procarbazina, prednisolona).

A veces se han aplicado otros protocolos quimioterapéuticos, denominados «de rescate», en caso de ausencia de respuesta a la quimioterapia inicial o de recaída tras la primera quimioterapia. Pueden citarse los protocolos IMPV 16 o los HAP. Para otros pacientes, se ha intentado la quimioterapia en altas dosis con trasplante de células hematopoyéticas autólogas.

Un estudio reciente compara los resultados de estos distintos tratamientos y llega a la siguiente conclusión: la tasa de remisión completa, definida por la resolución completa de los síntomas y los signos clínicos y radiológicos, es superior en el caso de radioterapia inicial.

Esto implica una supervivencia global mejor en los pacientes que hayan recibido primero radioterapia. Esta conclusión de Chim confirma el resultado de estudios algo anteriores [11]. Asimismo, la tasa de fracasos del tratamiento inicial con quimioterapia alcanza el 40%, y una parte considerable de los pacientes que se beneficia de una segunda línea de quimioterapia fallece durante el tratamiento. Por el contrario, al parecer, los pacientes que se benefician de la radioterapia tras el fracaso de la quimioterapia tendrían un mejor pronóstico de supervivencia.

Es preciso destacar el riesgo especial de la quimioterapia en estos casos. La sobreinfección crónica de las lesiones provoca celulitis faciales graves ante la primera aplasia.

La conclusión de estos trabajos tiende a demostrar que la radioterapia confiere un mejor pronóstico a los pacientes susceptibles de ser irradiados, lo que es más fácil cuanto menos evolución relativa presenten las lesiones [13]. Además, el beneficio en términos de supervivencia de la radioterapia externa persiste cuando se emplea como segunda línea en aquellos pacientes en los que haya fracasado el tratamiento quimioterápico.

No obstante, estos resultados deben confirmarse mediante series más amplias de pacientes.

La tasa de supervivencia global, incluidos todos los tratamientos, se encuentra en torno al 37%. Otros estudios más antiguos muestran tasas de supervivencia similares con poblaciones de pacientes de origen asiático, pero algo diferentes cuando son de procedencia sudamericana. El origen étnico no sería quizá el único elemento que explicase esta diferencia, en la que las tasas de supervivencia global son muy superiores, sobre todo en pacientes mejicanos. En dichos estudios podrían haberse mezclado resultados de otros subtipos de linfoma con los de los linfomas T/NK.

Los linfomas T/NK se han clasificado en el grupo de los linfomas no Hodgkin intermedios y de alto grado. Los factores pronósticos no se han determinado aún con claridad.

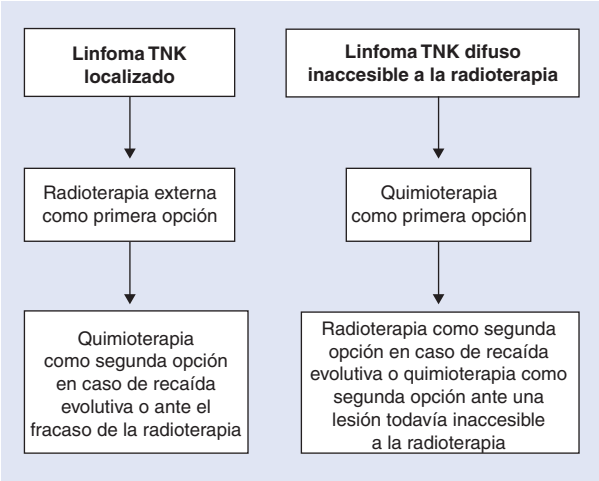

Figura 11. Esquema terapéutico.

Se puede proponer un esquema terapéutico a pesar de la ausencia de estudios prospectivos que hayan medido la relación beneficio/riesgo de cada tratamiento (Fig. 11).

Conclusión

El camino recorrido en la comprensión del granuloma mortal de la línea media ha sido considerable desde su descripción macroscópica.

El diagnóstico histológico etiológico es siempre posible hoy en día. Por tanto, parece lícito abandonar de forma definitiva la denominación de granuloma mortal de la línea media, por no referirse más que a la causa de este síntoma, en los casos de linfoma nasal T/NK cuando se obtiene el diagnóstico histológico.

Este linfoma es infrecuente y de mal pronóstico global, incluso con tratamiento. Es peor en comparación con los otros tipos histológicos, que son los linfomas B y T nasales.

Los últimos trabajos demuestran un pronóstico mejor para los pacientes que pueden beneficiarse de la radioterapia externa, y quienes, por tanto, presentan lesiones en un estadio poco avanzado.

En la actualidad aún no se ha conseguido poner a punto protocolos terapéuticos normalizados, lo que sólo podrá hacerse con la colaboración de internistas y de oncohematólogos sobre la base de estudios clínicos prospectivos.

El carácter multidisciplinar del tratamiento de los pacientes que presentan un linfoma T/NK nasal es inevitable.

Bibliografía

[1] Dubois A, Rossi JF, Double CM, Pignodel C, Roumieux JL, Lafontaine JS, et al. Is Stewart's malignant midline granuloma a peripheral T-cell lymphoma? Apropos of 5 cases. *Rev Laryngol Otol Rhinol (Bord)* 1989;**110**:151-5.

[2] Cabane J, Grange C, Meyer B, Lamas G, Raphael M. Long-term follow-up and therapeutic results of the protocol of the National Society of Internal Medicine in centrofacial malignant granuloma. Report of 40 cases. *Ann Otolaryngol Chir Cervicofac* 1992;**109**:254-7.

[3] Grange C, Cabane J, Dubois A, Raphael M, Chomette G, Lamas G, et al. Centrofacial malignant granulomas. Clinicopathologic study of 40 cases and review of the literature. *Medicine* 1992;**71**:179-96.

[4] Sakamoto M, Miyairi Y, Ishizawa M. Optimal specimen site for diagnosis of nasal T/NK cell lymphoma and treatment including bone marrow transplantation. *Otorhinolaryngol Relat Spec* 2003;**65**:275.

[5] Cheung MM, Chan JK, Wong KF. Natural killer cell neoplasms: a distinctive group of highly aggressive lymphomas/leukemias. *Semin Hematol* 2003;**40**:221-32.

[6] CD56-positive lymphomas: Questions. *Curr Diagn Pathol* 2003;**9**:211-5.

[7] Ooi GC, Chim CS, Liang R, Tsang KW, Kwong YL. Nasal T-cell/natural killer cell lymphoma: CT and MR imaging features of a new clinicopathologic entity. *AJR Am J Roentgenol* 2000;**174**:1141-5.

[8] King AD, Lei KI, Ahuja AT, Lam WW, Metreweli C. MR imaging of nasal T-cell/natural killer cell lymphoma. *AJR Am J Roentgenol* 2000;**174**:209-11.

[9] Nakamura K, Uehara S, Omagari J, Kunitake N, Kimura M, Makino Y, et al. Primary non-Hodgkin lymphoma of the sinonasal cavities: correlation of CT evaluation with clinical outcome. *Radiology* 1997;**204**:431-5.

[10] Dilhuydy MS, Mercie P, Viallard JF, Dumont T, Soubeyran I, Faure I, et al. Natural killer cell nasal lymphoma mimicking localized Wegener's disease. *Rev Med Interne* 2001;**22**: 571-5.

[11] Chim CS, Ma SY, Au WY, Choy C, Lie AK, Liang R, et al. Primary nasal natural killer cell lymphoma: long-term treatment outcome and relationship with the International Prognostic Index. *Blood* 2004;**103**:216-21.

[12] Chen HH, Fong L, Su IJ, Ting LL, Hong RL, Leung HW, et al. Experience of radiotherapy in lethal midline granuloma with special emphasis on centrofacial T-cell lymphoma: a retrospective analysis covering a 34-year period. *Radiother Oncol* 1996;**38**:1-6.

[13] You JY, Chi KH, Yang MH, Chen CC, Ho CH, Chau WK, et al. Radiation therapy versus chemotherapy as initial treatment for localized nasal natural killer (NK)/T-cell lymphoma: a single institute survey in Taiwan. *Ann Oncol* 2004;**15**:618-25.

J. Forcioli, Chef de clinique assistant (jerome.forcioli@tnn.ap-hop-paris.fr).
B. Meyer, Chef de service.
Service d'ORL et chirurgie cervicofaciale, Hôpital Saint-Antoine, 184, rue du Faubourg-Saint-Antoine, 75751 Paris cedex 12.

B. Fabiani.
Service d'anatomopathologie, Hôpital Saint-Antoine, 184, rue du Faubourg-Saint-Antoine, 75751 Paris cedex 12.

Cualquier referencia a este artículo debe incluir la mención del artículo original: Forcioli J., Meyer B., Fabiani B. Granulome malin centrofacial ou lymphome nasal T/NK. EMC (Elsevier SAS, Paris), Oto-rhino-laryngologie, 20-382-A-10, 2005.

Disponible en www.emc-consulte.com (sitio en francés)
Título del artículo: Granulome malin centrofacial ou lymphome nasal T/NK

Algoritmos · Ilustraciones complementarias · Vídeos / Animaciones · Aspectos legales · Información al paciente · Informaciones complementarias · Autoevaluación